

**ХАРАКТЕР ЦИТОГІСТОЛОГІЧНИХ ЗМІН В ЯЄЧКАХ НЕПЛІДНИХ ЧОЛОВІКІВ
ЗРІЛОГО ВІКУ, ЗУМОВЛЕНИХ АЛКОГОЛІЗМОМ**

ДВНЗ «Прикарпатський національний університет імені Василя Стефаника» (м. Івано-Франківськ)

*ДВНЗ «Івано-Франківський національний медичний університет» (м. Івано-Франківськ)

vita.ivasiv11@gmail.com

Зв'язок публікації з плановими науково-дослідними роботами. Дослідження виконано відповідно до плану наукової роботи ДВНЗ «Прикарпатський національний університет імені Василя Стефаника» і є частиною науково-дослідної роботи кафедри анатомії і фізіології людини та тварин «Морфо-функціональний стан яєчка і передміхурової залози у нормі та патології» (№ державної реєстрації 0114 U001589).

Вступ. Поширена у всьому світі тенденція до збільшення вживання алкогольних напоїв призвела до значного росту соматичних захворювань, але дані багатьох проявів впливу алкоголю на організм людини не мають однозначного пояснення механізму того чи іншого алкогольного пошкодження. Встановлено, що патологічних змін зазнає, зокрема, стінка кровоносних судин внутрішніх органів з розростанням у ній сполучної тканини і розвитку склерозу, що порушує трофіку.

Дослідження останніх років показали, що хронічна етанолова інтоксикація є важливою причиною чоловічого непліддя. За даними ВООЗ, у структурі неплідного шлюбу чоловічий фактор складає біля 45% [1,2,3,4,5]. За даними експериментів значні дози концентрованого етанолу призводять до розладів гемодинаміки в яєчках чоловіків досліджували в клініко-діагностичному центрі на апараті SIEMENS SONOLINE G 60S («Siemens AW»- Німеччина). Комісією з питань біоетики Прикарпатського національного університету порушень морально-етичних норм при проведенні наукової роботи не виявлено (Протокол № 4 від 04.06.2019 р.).

Враховуючи зростаючу тенденцію алкоголізму, який негативно впливає на характеристики еякуляту, дослідження цитогістологічних змін в біоптатах яєчка залишаються актуальними [12,13,14,15].

Мета дослідження. Визначити характер цитогістологічних змін в біоптатах яєчок неплідних чоловіків зрілого віку при алкоголізмі.

Об'єкт і методи дослідження. Матеріалом для дослідження послужили 14 архівних гістологічних мікропрепаратів з біоптатів тканин яєчок неплідних чоловіків віком 22–35 років, в анамнезі яких встановлено хронічний алкоголізм. У кожному випадку визначали діаметр звивистих сім'яних трубочок, ступінь пошкодження клітин сперматогенного епітелію, кількість клітин сперматогенного епітелію, об'єм ядер інтерстиційних ендокриноцитів. Статистичний аналіз проводили за допомогою статистичного пакету Stat. Sof.Inc; Tulsa, Ok, USA Statistica 6. Застосовували непараметричні методи з використанням критерію Уїлксона-Манна-Уїтні. Різницю вважали достовірною при $p < 0,05$. В частині біоптатів досліджували ультраструктурні зміни в яєчку в електронному мікроскопі ПЕМ-125 К при збільшеннях від 6000 до 20000. Гемодинаміку в яєчках чоловіків досліджували в клініко-діагностичному центрі на апараті SIEMENS SONOLINE G 60S («Siemens AW»- Німеччина). Комісією з питань біоетики Прикарпатського національного університету порушень морально-етичних норм при проведенні наукової роботи не виявлено (Протокол № 4 від 04.06.2019 р.).

Результати досліджень та їх обговорення. Цитогістологічне дослідження мікропрепаратів з біоптатів яєчок чоловіків зрілого віку, які тривалий час зловживали алкоголем і звернулися в спеціалізовану

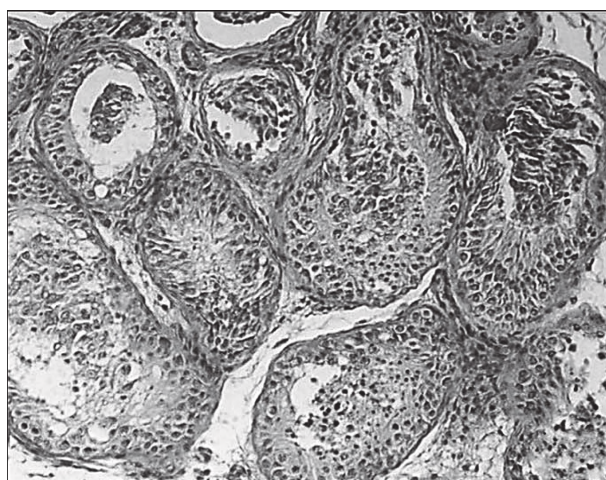


Рисунок 1 – Виражена деформація звивистих сім'яних трубочок яєчка при хронічному алкоголізмі. В окремих трубочках до власної оболонки прилягають групи клітин сперматогенного епітелію.
Забарвлення гематоксилином і еозином. Зб.: об. 20, ок. 10.

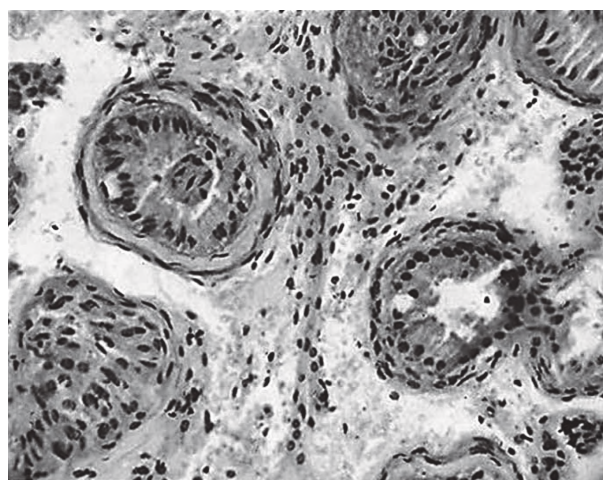


Рисунок 2 – До потовщеної власної оболонки звивистих сім'яних трубочок яєчка чоловіка 30 років при хронічному алкоголізмі прилягає тільки шар підтримувальних епітеліоцитів.
Забарвлення гематоксилином і еозином. Зб.: об. 20, ок. 10.

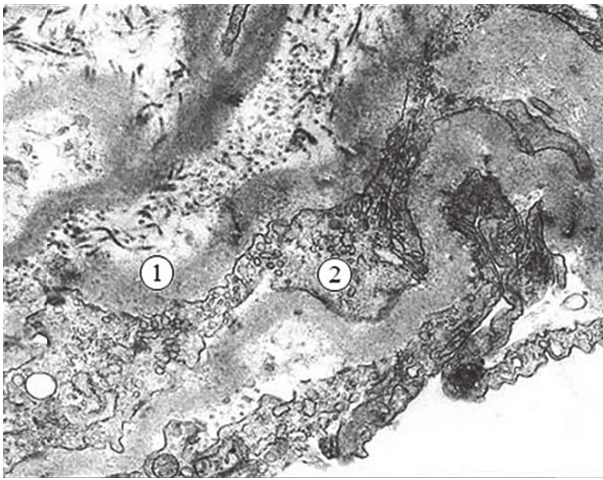


Рисунок 3 – Покрученість базальної мембрани сперматогенного епітелію (1) та деформація відростків цитоплазми міоїдних клітин (2) яєчка чоловіка 32 років при хронічному алкоголізмі. Електронна мікрофотографія. 36.х20000.

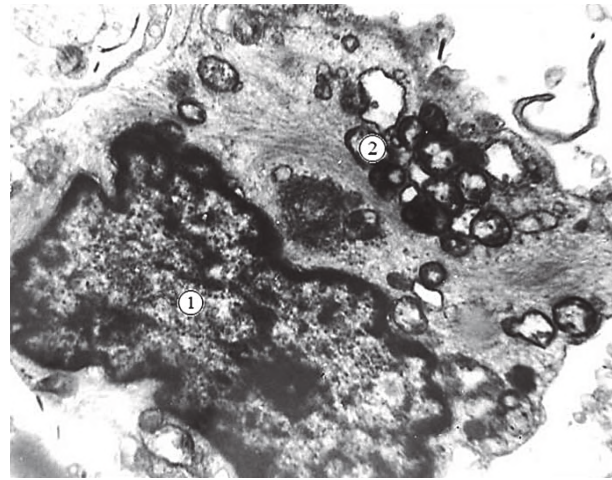


Рисунок 4 – Деформація ядра (1) інтерстиційного ендокриноцита з нерівномірною конденсацією хроматину та редукація крист мітохондрій (2) яєчка чоловіка 32 років при хронічному алкоголізмі. Електронна мікрофотографія. 36.х20000.

клініку у зв'язку з непліддям, виявлено, що діаметр звивистих сім'яних трубочок становить $(160,3 \pm 5,0)$ мкм проти $(218,7 \pm 1,5)$ мкм у нормі. Вони неправильної форми, їхня власна оболонка потовщена до 45-50 мкм. За рахунок розростання сполучнотканинних елементів з проявами склерозу і гіалінозу (рис. 1).

В більшості випадків до власної оболонки звивистих сім'яних трубочок прилягає тільки один шар клітин (рис. 2). В частині біопатів яєчка неплідних чоловіків у звивистих сім'яних трубочках, що збереглися, наявний важкий ступінь пошкодження клітин із зміщенням їх у просвіт і перетворенням у детрит. У третини трубочок клітини сперматогенного епітелію не визначаються. В середньому кількість сперматогоній становить $39,0 \pm 3,2$, сперматокитів – $58,0 \pm 4,1$ і сперматид – $139,0 \pm 6,9$. Об'єм ядер інтерстиційних ендокриноцитів зменшується до $(60,5 \pm 3,6)$ мкм³ проти $(97,5 \pm 1,5)$ мкм³ у нормі.

За даними електронної мікроскопії біопатів яєчок у власній оболонці звивистих сім'яних трубочок встановлено значене, нерівномірне потовщення і покрученість базальної мембрани сперматогенного епітелію (рис. 3). В цитоплазмі міоїдних клітин мікрофіламенти не визначаються, вона вакуолізована, кристи мітохондрій редуковані, цілісність цитолемі не порушена.

В ядрах інтерстиційних ендокриноцитів хроматин фрагментований, конденсований біля нуклеолеми, цитоплазма просвітлена, вакуолізована, кристи мітохондрій гомогенізовані (рис. 4).

Висновки

1. В гістологічних мікропрепаратах з біопатів яєчок неплідних чоловіків зрілого віку, в анамнезі яких встановлено хронічний алкоголізм, встановлено статистично вірогідне зниження артеріального кровотоку, зменшення діаметру звивистих сім'яних трубочок і потовщення їхньої власної оболонки. У 31% сім'яних трубочок клітини сперматогенного епітелію відсутні, а у решти трубочок наявний важкий ступінь пошкодження клітин. До 60% зменшився об'єм ядер інтерстиційних ендокриноцитів.

2. За даними електронної мікроскопії за цих умов базальна мембрана сперматогенного епітелію нерівномірно розширена і покручена. Наявна виражена вакуолізація цитоплазми, деформація цитоплазматичних органел міоїдних клітин, підтримувальних епітеліоцитів та інтерстиційних ендокриноцитів.

Перспективи подальших досліджень полягають у подальшому дослідженні морфологічних та функціональних особливостей сперматозоїдів в еякуляті неплідних чоловіків, в анамнезі яких виявлено хронічний алкоголізм.

Література

1. Bragina YeYe, Bocharova YeM. Kolichestvennoye elektronno-mikroskopicheskoye issledovaniye spermatozoidov pri diagnostike muzhskogo besplodiya. *Andrologiya i genitalnaya khirurgiya*. 2014;1:54-62. [in Russian].
2. Pastukhova VA. Vplyv Hinkho biloba na ultrastrukturu yayechka shchuriv pry diy ekstremalnoy hipertermiyi. *Halytskyi likarskyi visnyk*. 2010;17(2,2):80-2. [in Ukrainian].
3. Henkel R, Hoogendijk CF, Bouic PJ, Kriger TF. TUNEL assay and SCSA determine different aspects of sperm DNA damage. *Andrologia*. 2010;42(5):305-13.
4. Moretti E, Capitani S, Figura N. The presence of bacteria species in semen and sperm quality. *J. Assist. Reprod. Genet*. 2009;26(1):47-56.
5. Schatten H, Sun Q-Y. The role of centrosomes in mammalian fertilization and its significance for ICSF. *Mol. Hum. Reprod*. 2009;15(9):531-8.
6. Bazalytska SV. Osoblyvosti ekspresiyi hematotestykulyarnoho baryeru pry riznykh formakh cholovichoyi neplidnosti. *Svit medytsyny ta biolohiyi*. 2015;2(49):80-3. [in Ukrainian].
7. Bondarenko O, Hula N, Makarchuk M. Vplyv N-steroyiletanolaminu ta khronichnoy alkoholizatsiyi na povedinku shchuriv u testi "Vidkryte pole". *Visnyk Lvivskoho universytetu. Seriya Biolohichna*. 2013;62:285-93. [in Ukrainian].
8. Dolyanko NP. Morfofunktsionalnyi stan yayechok v umovakh khronichnoy alkoholnoy intoksykatsiyi ta yiyi korektsiy ekstraktom z lystya Hinkho biloba. *Visnyk problem biolohiyi i medytsyny*. 2014;3.3(112):263-5. [in Ukrainian].
9. Chaykovskiy YuB, Polyvkan MI. Zminy hemodynamiky ta spermatohenezu u neoperovanykh cholovikiv v umovakh kosoyi pakhvynnoy hryzhi. *Svit medytsyny ta biolohiyi*. 2017;1(59):87-9. [in Ukrainian].
10. Chornokulskiy IS, Chaykovskiy YuB, Boyko MS, Bazalytska SV. Morfolohichni osoblyvosti cholovichykh eyakulyovanykh spermatozoyidiv v normi ta pry neplidnosti. *Svit medytsyny ta biolohiyi*. 2013;4(42):52-3. [in Ukrainian].
11. Chornokulskiy IS. Tselostnost geneticheskogo materiala spermatozoidov, kak marker muzhskoy fertylnosti. *Svit medytsyny ta biolohiyi*. 2014;3(33):110-20. [in Russian].

12. Bazalytska SV. Cholovicha neplidnist v Ukrayini: osoblyvosti pato- i morfohenezu [monohrafiya]. Kyiv: TOV "Chetverta khvylya"; 2016. 262 s. [in Ukrainian].
13. Boyko MI, Chornokulskyi IS. Laboratorne doslidzhennya v prohnozi uspishnosti tsyktiv DRT pry cholovichiy neplidnosti. Urolohiya. 2013;2(65):52-3. [in Ukrainian].
14. Stepanets IO. Otrymannya i kharakterystyka imunohlobuliniv iz syrovatky krovi shchuriv z khronichnoyu alkoholnoyu intoksykatsiyeyu. Medychna khimiya. 2013;15(1):72-5. [in Ukrainian].
15. Schill WB, Comhaire FN, Hargreave TV. Andrology for the clinician. Springer-Verlag Berlin Heiderberg; 2011. 800 p.

ХАРАКТЕР ЦИТОГІСТОЛОГІЧНИХ ЗМІН В ЯЄЧКАХ НЕПЛІДНИХ ЧОЛОВІКІВ ЗРІЛОГО ВІКУ, ЗУМОВЛЕНИХ АЛКОГОЛІЗМОМ

Грицуляк Б. В., Грицуляк В. Б., Долинко Н. П., Литвинець Є. А., Івасів В. А.

Резюме. Встановлено, що за умов хронічного алкоголізму діаметр звивистих сім'яних трубочок зменшився, у середньому, до $(160,3 \pm 5,0)$ мкм проти $(218,7 \pm 1,5)$ мкм у нормі. Власна оболонка звивистих сім'яних трубочок потовщена до 45-50 мкм за рахунок розростання сполучнотканинних елементів. У 31% звивистих сім'яних трубочок клітини сперматогенного епітелію не визначаються, а у 45% трубочок наявний важкий ступінь пошкодження клітин сперматогенного епітелію. Кількість сперматогоній у них зменшена до $39,0 \pm 3,2$, сперматоцитів – до $58,0 \pm 4,1$ і сперматид – до $139,0 \pm 6,9$. Об'єм ядер інтерстиційних ендокриноцитів зменшений до $(60,5 \pm 3,6)$ мкм³ проти $(97,5 \pm 1,5)$ мкм³ у нормі. Встановлено значне потовщення і покрученість базальної мембрани сперматогенного епітелію, деформацію цитоплазматичних органел в цитоплазмі міоїдних клітин, підтримувальних епітеліоцитів та інтерстиційних ендокриноцитів.

Ключові слова: алкоголізм, яєчко, звивисті сім'яні трубочки, клітини сперматогенного епітелію.

ХАРАКТЕР ЦИТОГИСТОЛОГИЧЕСКИХ ИЗМЕНЕНИЙ В ЯИЧКАХ БЕСПЛОДНЫХ МУЖЧИН ЗРЕЛОГО ВОЗРАСТА, ОБУСЛОВЛЕННЫХ АЛКОГОЛИЗМОМ

Грицуляк Б. В., Грицуляк В. Б., Долинко Н. П., Литвинець Є. А., Івасів В. А.

Резюме. Установлено, что в условиях хронического алкоголизма диаметр извитых семенных канальцев уменьшился, в среднем, к $(160,3 \pm 5,0)$ мкм, против $(218,7 \pm 1,5)$ мкм в норме. Собственная оболочка извитых семенных трубочек утолщена к 45-50 мкм за счет разрастания соединительнотканых элементов. В 31% извитых семенных трубочек клетки сперматогенного эпителия не определяются, а у 45% трубочек обнаружена тяжелая степень повреждения клеток сперматогенного эпителия. Количество сперматогоний снизилось к $39,0 \pm 3,2$, сперматоцитов – к $58,0 \pm 4,1$ и сперматид – к $139,0 \pm 6,9$. Объем ядер интерстициальных эндокриноцитов уменьшился к $(60,5 \pm 3,6)$ мкм³, против $(97,5 \pm 1,5)$ мкм³ в норме. Установлено значительное утолщение и извитость базальной мембраны сперматогенного эпителия, деформацию цитоплазматических органелл в цитоплазме миоидных клеток, поддерживающих эпителиоцитах и интерстициальных эндокриноцитах.

Ключевые слова: алкоголизм, яичко, извитые семенные трубочки, клетки сперматогенного эпителия.

CHARACTER OF CYTOHISTOLOGICAL CHANGES IN THE TESTIS OF MALE INFERTILITY OF MATURE AGED CAUSED BY ALCOHOLISM

Grytsuliak B. V., Grytsuliak V. B., Dolinko N. P., Lytvynets Ye. A., Ivasiv V. A.

Abstract. The structural changes in the biopsy specimens of the testicles of infertile mature males under conditions of chronic alcoholism was explored by cytological, electron microscopic, morphometric and statistical methods. Cytohistological research found significant changes in micropreparations from the biopsy material of testicles of mature men who have long overused alcohol and turned to a specialized clinic due to infertility.

It was established that under these conditions the diameter of the convoluted seminiferous tubules reduced on average to (160.3 ± 5.0) μm compared to (218.7 ± 1.5) μm in normal. Own shell of the convoluted seminiferous tubules is thickened to 45-50 μm due to the proliferation of connective tissue elements. In 31% of convoluted seminiferous tubules spermatogenic epithelial cells are not detected and 45% of tubes have a difficult degree of damage of spermatogenic epithelial cells. The number of spermatogonia in them reduced to 39.0 ± 3.2 , spermatocytes to 58.0 ± 4.1 and spermatids to 139.0 ± 6.9 . The volume of nucleus of interstitial endocrine cells reduced to (60.5 ± 3.6) μm^3 compared to (97.5 ± 1.5) μm^3 in normal.

According to electron microscopy it was found a significant thickening and convolution of the spermatogenic epithelium basement membrane, a deformation of cytoplasmic organelles in the cytoplasm of myoid cells, in the supporting epithelial cells and interstitial endocrinocytes.

Key words: alcoholism, testis, convoluted seminiferous tubules, spermatogenic epithelial cells.

Рецензент – проф. Єрошенко Г. А.

Стаття надійшла 03.10.2019 року